# *Cirugía de los quistes y fístulas del cuello*

***R Peynègre***
***MD Rugina***
***V Ducroz***

*Resumen. – Las fístulas cervicales se descubren a veces en el nacimiento. Los quistes suelen descubrirse más tarde, cuando existe una complicación infecciosa, a veces en el adulto.*
*Su tratamiento, esencialmente quirúrgico debe basarse en nociones precisas de embriología, sólo una buena comprensión de su mecanismo embriopatogénico permite al cirujano elegir la técnica quirúrgica más adaptada. Toda cirugía incompleta hace correr el riesgo de recidiva. Las diversas técnicas quirúrgicas propuestas se describirán y discutirán teniendo siempre en cuenta los datos embriológicos.*
*No se tratarán los linfangiomas quísticos, ni los quistes del piso bucal que no pertenecen a la región cervical.*
*Según su topografía, estas lesiones pueden clasificarse en dos grupos:*
*— los quistes y fístulas medianos y paramedianos;*
*— los quistes y fístulas laterales.*

*© 2000, Editions Scientifiques et Médicales Elsevier SAS, París. Todos los derechos reservados.*

## Quistes y fístulas medianos y paramedianos

### *Quistes del tracto tirogloso*

De las disembriopatías, son con mucho las más frecuentes y ocupan el segundo lugar entre las masas cervicales, después de las adenopatías benignas.

#### RESEÑA EMBRIOLÓGICA

Estos quistes provienen de un defecto de reabsorción del tracto tirogloso, asociados a una reanudación de actividad de las células epiteliales que recubren la luz del tracto [23].

La glándula tiroides comienza su formación a partir de un engrosamiento de endoblasto, en la parte inferior del tuberculum impar *(fig. 1)* reconocible al cabo de la tercera semana de gestación sobre la línea media, en la cara ventral de la faringe primaria del embrión.

Este engrosamiento endoblástico representa el esbozo tiroideo medio, que comienza su proceso de invaginación en el mesoblasto subyacente, a la altura del punto que se convertirá ulteriormente en el foramen caecum, en la punta de la V lingual. Su progresión hacia adelante y hacia abajo, ahueca el conducto tirogloso que pasa entre los dos primeros arcos branquiales para llegar a la cara anterior de la tráquea donde el tiroides va a ocupar su posición definitiva.

***Roger Peynègre :*** *Professeur des universités, chef du service d'ORL et de chirurgie cervicofaciale, centre hospitalier intercommunal, 40, avenue de Verdun, 94010 Créteil cedex.*
***Mihail-Dan Rugina :*** *Assistant du service d'ORL et de chirurgie cervicofaciale, centre hospitalier universitaire, St Spiridon, Université Gr. T. Popa, Iasi, Roumanie.*
***Vincent Ducroz :*** *Interne des hôpitaux de Paris, service ORL, hôpital Armand-Trousseau, 26, avenue du Docteur-Arnold-Netter, 75012 Paris.*

El conducto pasa por detrás de la mandíbula que deriva del primer arco branquial y por delante del hueso hioides, de la membrana tirohioidea y del cartílago tiroides, derivados de los segundo y tercer arcos branquiales. Cronológicamente, el desarrollo del hueso hioides se produce inmediatamente después que el del conducto tirogloso. Por lo tanto, el trayecto del tracto será angulado hacia abajo, adherente a la parte profunda del hueso hioides *(fig. 2).* Este tipo de trayecto se encuentra muy a menudo, pero también puede hacerse a través del hueso hioides, cuando se crea entre los dos esbozos de este hueso. Las relaciones entre el tracto tirogloso y el cuerpo del hueso hioides, son por lo tanto muy íntimas. Se comprende así la necesidad de proceder a la exéresis del cuerpo del hueso hioides para evitar dejar en su lugar tejido que pudiera ser el origen de una recidiva.

El proceso de fragmentación y de reabsorción sufrido por el conducto en la quinta semana de gestación puede ser incompleto. Por ello, el tracto será muy a menudo discontinuo sobre todo su trayecto. Es la razón por la cual, toda tentativa de disección demasiado próxima al tracto expone a una exéresis incompleta y por consiguiente a las recidivas.

Las quistes malpighianos o glandulares a veces acompañados de islotes tiroideos accesorios, pueden localizarse a lo largo de todo el tracto [1], a partir del foramen caecum y hasta la pirámide de Lalouette. Cualquiera que sea su localización, es necesaria una resección completa, pasando al ras del istmo tiroideo e incluyendo el cuerpo del hueso hioides en bloque con un cono tisular con punta hacia el foramen caecum, para disminuir al máximo los riesgos de recidiva [2].

### EXÁMENES COMPLEMENTARIOS

La ecografía cervical es el examen de elección para confirmar la naturaleza quística de la tumefacción mediana y, sobre todo, para precisar la posición normal de la glándula tiroides.

Reconocer un tiroides ectópico lingual o sublingual por interrupción de la migración, que asemeja un quiste del tracto, es de una importancia capital para evitar las consecuencias dramáticas ligadas a su ablación. Teóricamente, sólo la gammagrafía tiroidea (con tecnecio en el niño y con yodo [131] en el adulto) puede confirmar la buena función de esta glándula y descartar un tejido ectópico único funcional [19].

La quistografía utilizada en preoperatorio para precisar el trayecto intralingual del tracto tiene poco interés ya que, incluso en ausencia de opacificación, la técnica quirúrgica seguirá siendo la misma, continuándose la resección hacia la base de la lengua hasta el foramen caecum. Su único interés sería la eventual comprobación de la presencia de las prolongaciones aberrantes anterosuperiores o posteriores, cuyo desconocimiento explicaría las recidivas [7].

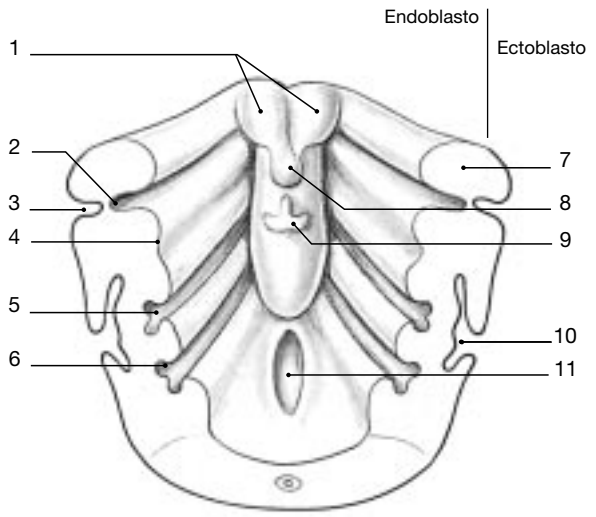


**1** *1. Primordios linguales laterales; 2. Primera bolsa; 3. Primer surco; 4. Segunda bolsa; 5. Tercera bolsa; 6. Cuarta bolsa; 7. Primer arco branquial; 8. Tubérculo impar; 9. Divertículo tiroideo; 10. Seno cervical; 11. Glotis.*

### REALIZACIÓN PRÁCTICA

La técnica quirúrgica preconizada en 1920 por Sistrunk [22] actualmente está bien codificada. Los quistes del tracto se operan a distancia de todo episodio infeccioso. La operación se realiza bajo anestesia general con intubación. La posición del paciente es la misma que para una tiroidectomía, cabeza en hiperextensión apoyada en un redondel de caucho, con un cojín bajo los hombros. La incisión cutánea, horizontal, disimulada en un pliegue cutáneo se sitúa entre el hueso hioides y el borde superior del cartílago tiroides. De una longitud de 4 a 5 cm, permite una exposición completa de la parte anterior del esqueleto laríngeo y de la base de lengua. Si la piel a nivel del quiste es más fina, inflamatoria o fistulizada, se resecará mediante una incisión elíptica. En el caso de un quiste supraesternal, se practican dos incisiones escalonadas para poder retomar el trayecto del tracto [17]. La disección comienza al ras de la dermis en el caso de quistes superficiales, para no lesionar la pared quística. Cualquiera que sea la localización del quiste supra, pre o infrahioideo, es indispensable el vaciado del espacio prelaríngeo mediano y paramediano. Por lo tanto, se progresa hacia abajo para identificar la línea blanca, que separa los músculos infrahioideos. Se hace una incisión a la altura del cartílago cricoides. Los músculos se separan y se identifica el istmo tiroideo *(fig. 3)*. Si la pirámide de Lalouette está presente, se la secciona al ras del istmo entre dos pinzas. Una ligadura con un hilo reabsorbible se coloca hacia abajo para evitar todo sangrado del tejido tiroideo del istmo. Hacia arriba, el hilo sirve de tracción. La pirámide se extirpa con el tejido prelaríngeo llevando la disección al contacto con el cartílago tiroides, de abajo arriba, hasta su escotadura *(fig. 4)*. En este momento, los fascículos medianos del extremo superior de los músculos esternohioideos, se seccionan 0,5 cm por debajo del hueso hioides de uno y otro lado de la línea mediana. Se libera así el borde inferior del hueso hioides sobre 1,5 a 2 cm.

La membrana tirohioidea se secciona a continuación con bisturí eléctrico, algunos milímetros por encima del borde superior del cartílago tiroides, para acceder al compartimento hiotiroepiglótico. Su contenido graso se elimina mediante disección respetando la mucosa de las valéculas. En caso de abertura faríngea, la mucosa se cierra inmediatamente con la ayuda de un hilo reabsorbible. Sobre todo, no se debe raspar el hueso hioides, porque se corre el riesgo de interrumpir el trayecto del tracto tirogloso que mantiene relaciones muy estrechas con el cuerpo de este hueso. El hueso hioides se secciona a nivel de sus astas menores; de abajo arriba, con la ayuda de una cizalla de Moure en el adulto o de tijeras fuertes en el niño.

A continuación se tracciona hacia abajo el cuerpo del hueso hioides y se comienza la disección suprahioidea. Es aconsejable eliminar el entorno celuloso prehioideo en bloque con el fragmento de hueso que ha sido resecado, sin buscar aislar el borde superior del hueso [7].

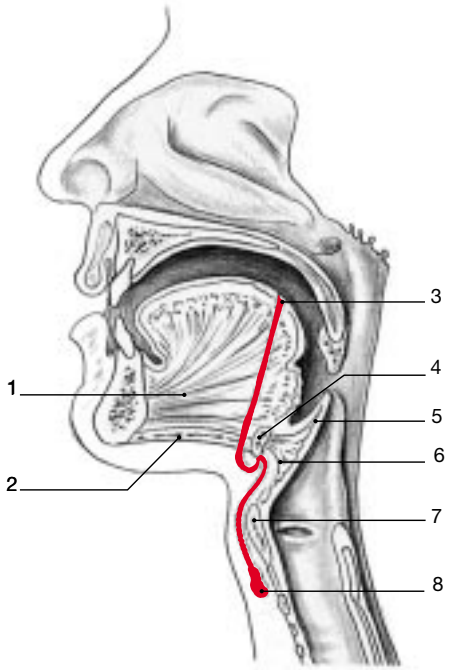


**2** *1. Músculo geniogloso; 2. Músculo milohioideo; 3. Foramen caecum; 4. Cuerpo de hueso hioides; 5. Epiglotis; 6. Membrana tirohioidea; 7. Cartílago tiroides; 8. Istmo tiroideo.*

Se realiza una incisión en los músculos milohioideos con el bisturí eléctrico, según un trayecto triangular, con base en el cuerpo resecado y punta en la línea mediana, 1,5 cm más arriba *(fig. 5)*. Este triángulo es la base del cono que se talla en profundidad en los genioglosos hasta el foramen caecum *(fig. 6)*. Para orientarse mejor en la base de la lengua, hacia la punta de la V lingual, Sistrunk propuso seguir la bisectriz del ángulo recto formado por la línea horizontal y la línea perpendicular al borde superior del hueso hioides. La resección alta del tracto se hace a la altura del foramen caecum, por debajo de una ligadura con hilo reabsorbible.

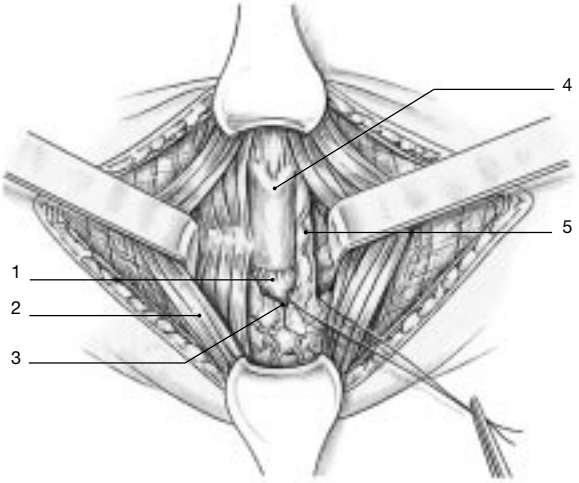


**3** *1. Membrana cricotiroidea; 2. Músculo esternohioideo; 3. Istmo tiroideo; 4. Cartílago tiroides; 5. Pirámide de Lalouette.*

**4** *Pirámide de Lalouette resecada en bloque con el tejido prelaríngeo.*

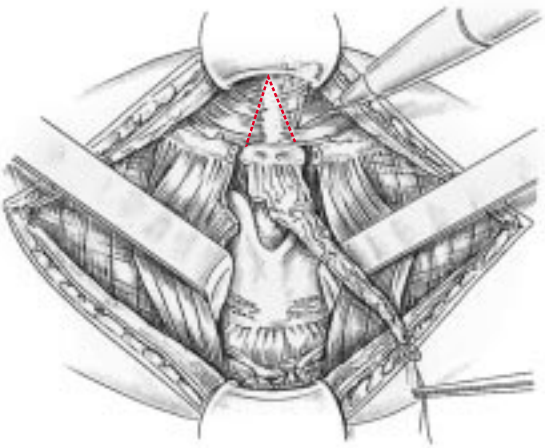

**5** *Trazado de la incisión de los músculos milohioideos.*

El cierre se realiza sobre un dren aspirativo. Se reconstituye el plano muscular suturando los genihioideos y los milohioideos a los esternohioideos mediante puntos reabsorbibles. Luego, los esternohioideos se acercan sobre la línea mediana

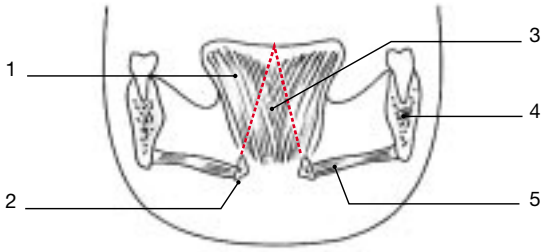


**6** *1. Músculo geniogloso; 2. Hueso hioides; 3. Cono tallado en la base de la lengua; 4. Mandíbula; 5. Músculo milohioideo.*

por puntos separados o por sutura continua. Se realiza así una sutura por capitonaje de los espacios de despegamiento para prevenir la formación de hematomas [17]. Se termina el cierre mediante puntos subcutáneos invertidos evitando los puntos de piel.

El examen anatomopatológico de la pieza quirúrgica se practica sistemáticamente, ya que se han descrito casos de malignidad [3]. En realidad, se trata sobre todo de la degeneración maligna de tejido tiroideo ectópico bajo forma de carcinoma papilar que necesita, además, un tratamiento supresor de la función tiroidea. Siempre se debe hacer la diferencia histológica entre esta degeneración del tejido ectópico y la metástasis de un cáncer tiroideo primario que precisará una tiroidectomía total.

## INCIDENTES PEROPERATORIOS

La abertura accidental del quiste puede producirse durante la disección de la cara anterior del mismo. Fluye un líquido espeso y opalescente, puede ser purulento en caso de sobreinfecciones. Una pequeña pinza triangular se coloca entonces sobre la pared del quiste a nivel de la herida y la disección continúa después de un lavado antiséptico de la cavidad quirúrgica.

La tentativa para individualizar el tracto por una disección demasiado próxima puede conducir a la ruptura de éste antes de haber alcanzado el foramen caecum. La reanudación del trayecto con la pinza es aleatoria y la disección debe continuarse más ampliamente en la base de lengua. La abertura accidental de la mucosa valecular debe cerrarse inmediatamente mediante puntos reabsorbibles.

## CUIDADOS POSTOPERATORIOS

La antibioticoterapia es necesaria en presencia de una herida mucosa, o en caso de quiste sobreinfectado. El drenaje aspirativo se retira entre el segundo y el tercer día postoperatorio, sin ninguna serosidad.

## COMPLICACIONES POSTOPERATORIAS

Entre las complicaciones inmediatas, sólo el hematoma compresivo es de temer. El enfisema subcutáneo secundario a una herida de la mucosa de las valéculas es bastante raro. Se intenta evacuar el hematoma por una punción. Si se fracasa, se procede a una abertura limitada de la herida, por la ablación de un hilo con colocación de una mecha iodoformada. La antibioticoterapia es, en este caso, indispensable.

## CASO PARTICULAR - FORMAS FISTULIZADAS

Los datos embriológicos muestran que no puede existir una fístula cutánea primaria. Sin embargo, a continuación de una complicación infecciosa o de un drenaje quirúrgico, una fístula secundaria mediana puede aparecer. La infección es una

complicación frecuente de las quistes del tracto tirogloso. El quiste aumenta de volumen, se vuelve doloroso y, a pesar de la antibioticoterapia, la evolución puede ir hacia la abscedación. La tumefacción es fluctuante y la piel que la recubre es roja y fina. En este caso, el drenaje quirúrgico es necesario. Una fistulización espontánea es también posible. Una fístula así persiste incluso después del enfriamiento del absceso y deja exudar un líquido mucoso, espeso. Sólo la exéresis completa del tracto tirogloso según la técnica de Sistrunk permite la curación. La incisión debe ser elíptica, alrededor del orificio fistuloso y de la piel adherente al quiste.

La recidiva de un quiste del tracto tirogloso puede aparecer incluso después de una técnica quirúrgica correcta. La existencia de prolongaciones aberrantes en la base de la lengua probablemente esté implicada.

Se decidirá la reintervención quirúrgica posteriormente, después de haber eliminado la eventualidad de un hematoma postoperatorio o de una intolerancia a los hilos reabsorbibles.

La cirugía de las recidivas debe retomar el mismo trayecto teórico del tracto tirogloso extrayendo la piel con la cicatriz presente así como una eventual fístula cutánea. Se completa la resección del cuerpo del hueso hioides y un cono muscular más ancho se tallará en la base de la lengua.

## Disrafias de la línea mediana

### QUISTES DERMOIDES

Provienen de una inclusión epitelial durante la desaparición del surco mediano de coalescencia embriológica. Según su localización, se distinguen tres variantes.

#### ■ *Quistes adgenianos*

Se forman a la altura de coalescencia de las extremidades ventrales de los dos arcos mandibulares o a la altura de los surcos de separación de la mandíbula y del esbozo lingual anterior. En sus dos variantes, por encima del milohioideo (quistes genioglosos) y por debajo de éste (quistes geniohioideos), su tratamiento requiere cirugía del piso de la boca.

#### ■ *Quistes adhioideos*

Provienen del surco de coalescencia que separa la cabeza del segundo arco branquial del campo mesobranquial y se desarrollan cerca del hueso hioides. El aspecto clínico es el de una tumefacción dura, redondeada y superficial, justo por delante del hueso hioides y que no asciende durante la deglución.

Una ecografía cervical y una gammagrafía tiroidea son necesarias para precisar la posición y la función normal de la glándula tiroides antes de considerar una cirugía.

La intervención quirúrgica se practica bajo anestesia general con intubación. La incisión cutánea es horizontal, prehioidea, a nivel del quiste. Seguidamente se seccionan los músculos cutáneos y la disección se realiza en contacto con la pared del quiste. Si durante la operación se descubre un pedículo hioideo, es necesario realizar la exéresis según la técnica de Sistrunk, para evitar las recidivas relacionadas con un quiste del tracto tirogloso. El cierre y los cuidados postoperatorios son los mismos que los descritos para el quiste del tracto tirogloso.

#### ■ *Quistes dermoides paraesternales*

Se desarrollan a partir de la segunda hendidura branquial y el proceso de deflexión cervical embrionaria loas hace emigrar hacia el esternón.

La gammagrafía es indispensable para diferenciarlos de un tumor tiroideo. La operación quirúrgica puede realizarse bajo anestesia local o general según la edad.

La incisión cutánea es horizontal y sólo interesa la piel. Los músculos cutáneos se separan en la línea blanca y se abren lateralmente. Se busca el plano de disección en contacto con la pared del quiste que se enuclea fácilmente con el dedo o con tijera curva cerrada interviniendo como un despegador. La aponeurosis cervical media debe permanecer intacta. El cierre se realiza en dos planos, con o sin drenaje.

La antibioticoterapia no es necesaria si el quiste no está infectado.

### FÍSTULAS MENTOESTERNALES

Son rarísimas. Se forman a continuación de un defecto de constitución ectodérmico de la banda mentoesternal. Estas malformaciones son evidentes en el nacimiento [15] y pueden dificultar la extensión cervical. El aspecto es el de una brida fibrosa, bifurcada a ambos lados del mentón, descendiente, mediana hacia la zona subhioidea. Toma la forma de un surco estrecho que se termina en la región del manubrio esternal por una fístula supraaponeurótica, generalmente fibrosa, sin orificio inferior.

#### ■ *Intervención quirúrgica*

La incisión es vertical a ambos lados de la lesión. La brida fibrosa se reseca totalmente en toda su longitud. En profundidad, la disección se continúa para encontrar un plano aponeurótico normal [12].

El cierre de la zona de resección nunca debe hacerse verticalmente. Un plastia cutaneoaponeurótica en Z es necesaria para evitar una brida de retracción.

# Quistes y fístulas laterocervicales

Según su localización alta, media o baja, los quistes y fístulas laterocervicales pueden dividirse en:

— *malformaciones suprahioideas*; los quistes y fístulas de la primera hendidura;

— *malformaciones infrahioideas*, que comprenden los quistes y fístulas de las segunda, tercera y cuarta hendiduras branquiales.

## Quistes y fístulas de la primera hendidura

Estas malformaciones llamadas aún auriculocervicales o colloaurales se deben distinguir de los senos preauriculares formados por un defecto de coalescencia entre los primor-

dios que van a constituir el futuro pabellón y que no tienen expresión cervical.

Los quistes y las fístulas auriculocervicales son raros (1% de las anomalías branquiales). Provienen de un defecto de coalescencia de la parte ectodérmica de la primera hendidura branquial.

### DATOS EMBRIOPATOGÉNICOS

La primera hendidura branquial que separa el arco mandibular (primer arco branquial) del arco hioideo (segundo arco branquial) desaparece casi sobre toda su longitud, salvo en su parte dorsal. A este nivel, luego de un proceso de reabsorción mesenquimatosa, el surco ectodérmico penetra hacia adentro y se adhiere a la bolsa endodérmica para formar la membrana oclusiva (la pars tensa del futuro tímpano).

Hacia adentro, la bolsa endoblástica formará la caja timpánica y la trompa de Eustaquio y hacia afuera, el surco ectodérmico se va a diferenciar en colículos (primordios que van a formar el pabellón) y la fosa triangular de Hiss, esbozo del conducto auditivo externo.

Las anomalías de adosamiento de la parte ectodérmica de la primera hendidura son responsables de la etiopatogenia de los quistes y fístulas auriculobranquiales. Pueden presentar un orificio superior a la altura del piso del conducto auditivo externo y un orificio inferior más o menos bajo situado según la extención del trastorno de adosamiento. No obstante, el orificio inferior siempre es suprahioideo y el trayecto fistuloso está en contacto con el nervio facial (nervio del arco hioideo) según las relaciones anatómicas inconstantes.

### DATOS ANATOMOPATOLÓGICOS

Se distinguen clásicamente dos tipos de anomalías [24] *(fig. 7 A).*

— El *tipo I* se considera como una duplicación del conducto auditivo externo membranoso, interesando la parte dorsal de la primera hendidura. La masa quística se sitúa en la región retroauricular. El trayecto fistuloso se dirige hacia adentro y por delante, paralelamente al conducto auditivo externo. Durante su recorrido, el trayecto pasa por fuera del nervio facial y se abre en la porción ósea del conducto auditivo. El examen histológico no encuentra residuos cartilaginosos, lo que indica su origen ectodérmico.

— El *tipo II* se presenta de la manera siguiente: un orificio inferior se sitúa a menudo cerca del ángulo de la mandíbula, por delante del esternocleidomastoideo. Un trayecto fistuloso ascendente pasa a través de la glándula parótida, por dentro, por fuera o entre las ramas de división del VII. Un orificio superior se sitúa en la unión osteocartilaginosa del conducto auditivo externo. El examen histológico encuentra anexos cutáneos y cartílago que presupone el origen ecto y mesoblástico.

Esta fístula auriculobranquial de tipo II es más frecuente que la de tipo I. Presenta particularidades anatómicas cuyo conocimiento es indispensable para el tratamiento quirúrgico.

El orificio superior de la fístula, cuando existe, se sitúa a la altura del piso del conducto auditivo externo, clásicamente a la altura de la unión osteocartilaginosa [24]. Se lo encuentra igualmente en la parte externa del conducto, a la altura de la escotadura intertragiana *(fig. 7 B)* [18]. Está marcado por una simple depresión o por un pequeño promontorio que sangra al contacto.

La clásica brida membranosa pretimpánica se encuentra raramente.

Descrita por Poncet [20], es triangular, en forma de «foque de velero» [12]. La base se localiza en el piso del conducto y la punta alcanza el ombligo del tímpano *(fig. 8).*

El orificio inferior siempre está situado en la zona cutánea triangular descrita por Poncet *(fig. 9).* Esta área está limitada

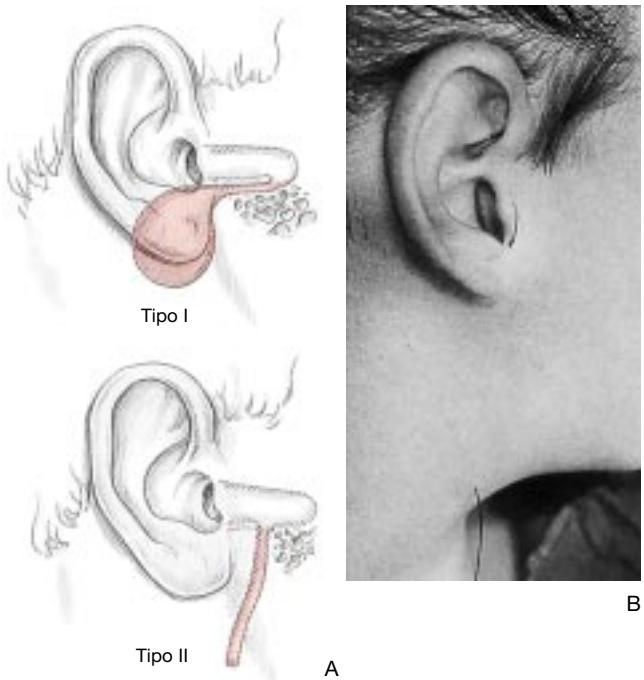


**7** *A. Fístulas auriculobranquiales según Work.*
*B. Fístula auriculobranquial con sus orificios superior e inferior marcados por las extremidades de una crin de Florencia.*

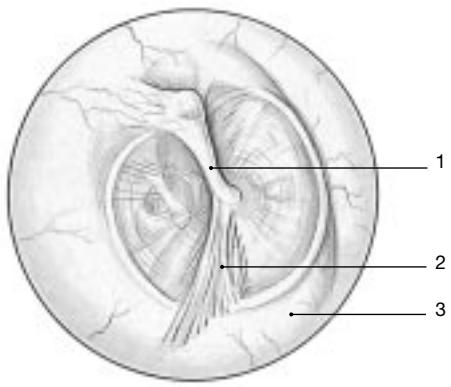


**8** *1. Martillo; 2. Brida premiríngea; 3. Piso del conducto auditivo externo.*

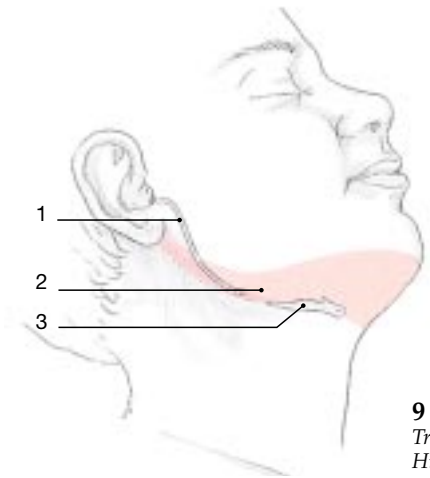


**9** *1. Trayecto fistuloso; 2. Triángulo de Poncet; 3. Hueso hioides.*

por delante por la línea mediana mentohioidea, por detrás y hacia arriba, por la línea que une el conducto auditivo externo con la punta del mentón siguiendo el borde inferior de la mandíbula, por detrás y por debajo, por la línea que une el conducto al asta mayor del hueso hioides.

Este orificio puntiforme puede llamar la atención en el nacimiento sobre la presencia de una fístula auriculobranquial. Si pasa desapercibida, la malformación se descubrirá más tarde, cuando aparezcan complicaciones infecciosas.

El trayecto fistuloso presenta dos particularidades:

— en su parte superior, atraviesa el cartílago del piso y crea una bolsa entre el cartílago y la piel del conducto auditivo externo *(fig. 10 A)* la resección de esta pequeña bolsa con el collarete cutaneocartilaginoso correspondiente es necesario con el objeto de evitar una recidiva;

— la segunda particularidad, la más importante desde el punto de vista terapéutico está representada por las relaciones anatómicas siempre inconstantes y estrechas que el trayecto fistuloso contrae con el nervio facial *(fig. 10 B);*

— en su recorrido intraparotídeo, el trayecto fistuloso puede pasar por fuera del facial, puede cruzarlo por dentro o puede pasar entre las ramas de bifurcación del nervio.

Si no se descubre en el nacimiento, las complicaciones infecciosas que más tarde harán consultar al paciente, provocan reestructuraciones inflamatorias tanto más importantes en cuanto que la fístula es antigua o ha sufrido actos quirúrgicos incompletos. Las adherencias, los ganglios inflamatorios o las fístulas secundarias en contacto con el nervio facial dificultan aún más la disección.

## EXPLORACIONES COMPLEMENTARIAS

La ecografía puede practicarse en las formas parotídeas para determinar la naturaleza quística de la tumefacción. La sialografía y la fistulografía tienen poco interés y normalmente no se practican. En realidad, ningún examen complementario permite anticipar las relaciones anatómicas entre el trayecto fistuloso y el nervio facial.

## PRINCIPIOS DE LA CIRUGÍA

Toda fístula auriculobranquial diagnosticada debe ser operada. Si se la descubre en el nacimiento, la operación se realizará pronto, antes de que las complicaciones infecciosas generadoras de adherencias aparezcan. En el recién nacido y en el niño pequeño, existe una desproporción anatómica entre el tronco del nervio facial, de calibre próximo al del adulto y la glándula parótida aún poco desarrollada. Esta desproporción vuelve al facial más evidente en su trayecto intraparotídeo.

Si el descubrimiento de la fístula es tardío, la intervención quirúrgica tendrá lugar a distancia de todo episodio infeccioso.

La exéresis del trayecto fistuloso debe ser completa y necesita la identificación inicial del nervio facial. La exploración de la fístula debe hacerse hasta el conducto auditivo externo. La resección de la porción cutaneocartilaginosa correspondiente es necesaria para evitar las recidivas.

## REALIZACIÓN PRÁCTICA

Se opera bajo anestesia general con intubación. El paciente está en decúbito dorsal, con la cabeza girada hacia el lado sano, apoyada sobre un redondel de caucho. Los campos se colocan como para una parotidectomía después de la desinfección amplia de la región lateral del cuello, de la hemicara, del pabellón y del conducto auditivo externo.

La incisión cutánea debe permitir la exposición de los dos orificios de la fístula, de su trayecto intermediario y la identificación del nervio facial a nivel del agujero estilomastoideo. La incisión es parecida a la de una parotidectomía *(fig. 11).* Comienza en la zona pretragal, desciende al pliegue preauricular, rodea el lóbulo de la oreja, continúa hacia atrás y alcanza la punta de la mastoides. Luego se dobla hacia adelante, descendiendo 1 cm por detrás del borde anterior del esternocleidomastoideo.

La incisión puede proseguirse por delante y por debajo, en un pliegue del cuello, para alcanzar la incisión elíptica que circunscribe el orificio inferior de la fístula. También se puede utilizar una incisión escalonada si el orificio inferior se sitúa más lejos hacia adelante, en la región hioidea. Podrá transformarse en todo momento en incisión continua si la exposición es insuficiente. Después de haber practicado una incisión en la piel, se libera el lóbulo con tijeras y se realiza la hemostasia con la pinza bipolar. Un hilo pasado dos veces levanta el lóbulo y sirve de tracción durante la exposición del conducto auditivo externo. A continuación la piel se despega de la parótida sobre 2 cm aproximadamente. Se realiza así un colgajo cutáneo con charnela anterior para ser mantenido en su lugar por dos hilos tractores *(fig. 12).* Es preferible, a continuación, buscar el tronco del nervio facial en su emergencia del agujero estilomastoideo. Con ayuda de las tijeras, se comienza la separación de la cara posterior de la parótida del borde anterior del músculo esternocleidomastoideo y del borde anterior del conducto auditivo externo. Se utilizan las tijeras abriéndolas perpendicularmente a la hendidura que acaba de crearse. A medida que la disección progresa en este espacio fácilmente separable, el lóbulo superficial de la parótida se eleva y tracciona hacia adelante mediante una pinza triangular situada sobre el extremo posterior de la glándula, hasta la identificación del borde anterior del músculo esternocleidomastoideo.

La aponeurosis cervical superficial se secciona a nivel del borde anterior de este músculo que se diseca y separa hacia atrás. Así se puede visualizar el vientre posterior del digástrico que se sigue hasta su inserción mastoidea. Las maniobras a este nivel deben ser muy prudentes ya que el VII puede estar superficializado por el trayecto fistuloso, sobre todo cuando cruza el tronco del nervio por dentro [18].

El facial se identifica en el interior del triángulo formado con ayuda de los puntos de referencia del agujero estilomastoideo: por detrás el borde anterior de la inserción del vientre posterior del digástrico, por delante el surco entre el borde anterior de la mastoides y el hueso timpánico y hacia adentro la apófisis estiloides.

Una vez que se ha identificado el tronco del nervio, se sigue en el grosor de la glándula parótida. Su cara superficial se despega de la parótida colocando la parte plana de las tijeras contra el nervio [10]. Se progresa hacia delante. Se descubre la bifurcación del tronco y se sigue cada rama hasta la identificación del trayecto fistuloso que puede pasar por debajo, por encima o entre las ramas de división del facial.

Conviene, en este momento, empezar la disección del extremo inferior del trayecto fistuloso. El orificio cutáneo inferior, circunscrito por la incisión en raqueta, es tomado con un hilo pasado que sirve de tracción. Se diseca en contacto con el trayecto fistuloso, siguiéndolo hacia arriba, donde toma contacto con el facial.

Dos variantes pueden presentarse:

— el trayecto fistuloso está bien delimitado y no presenta adherencia, la exéresis puede hacerse disecando en contacto, sin peligro para el facial *(fig. 13);*

— el trayecto fistuloso presenta las reestructuraciones inflamatorias importantes, o una fístula en contacto con el facial; esta eventualidad necesita una parotidectomía superficial para exponer mejor el nervio y la fístula.

Después de la separación del nervio facial, el trayecto fistuloso se sigue hacia arriba acercándose al piso del conducto

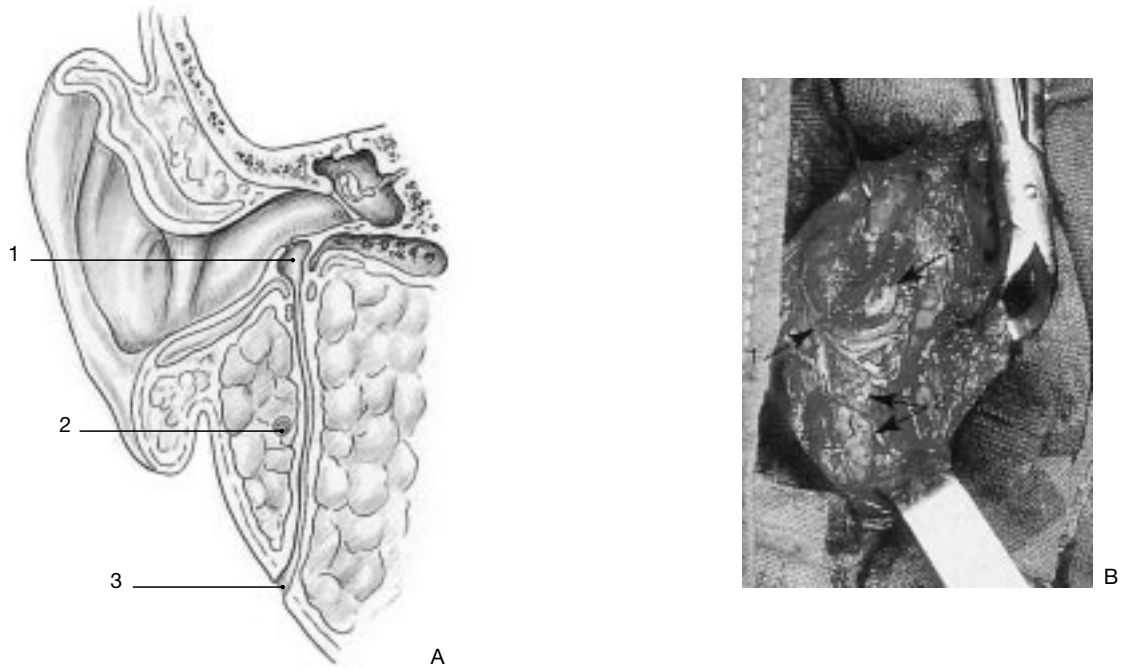


**10** *A. Fístula auriculobranquial.*
*1. Bolsa entre la piel y el cartílago del suelo del conducto auditivo externo.*
*2. Nervio facial.*
*3. Orificio inferior de la fístula.*
*B. Vista peroperatoria.*
*1. Tronco del nervio facial justo antes de la división.*
*2. Trayecto fistuloso que pasa por debajo de las ramas de división del nervio facial.*

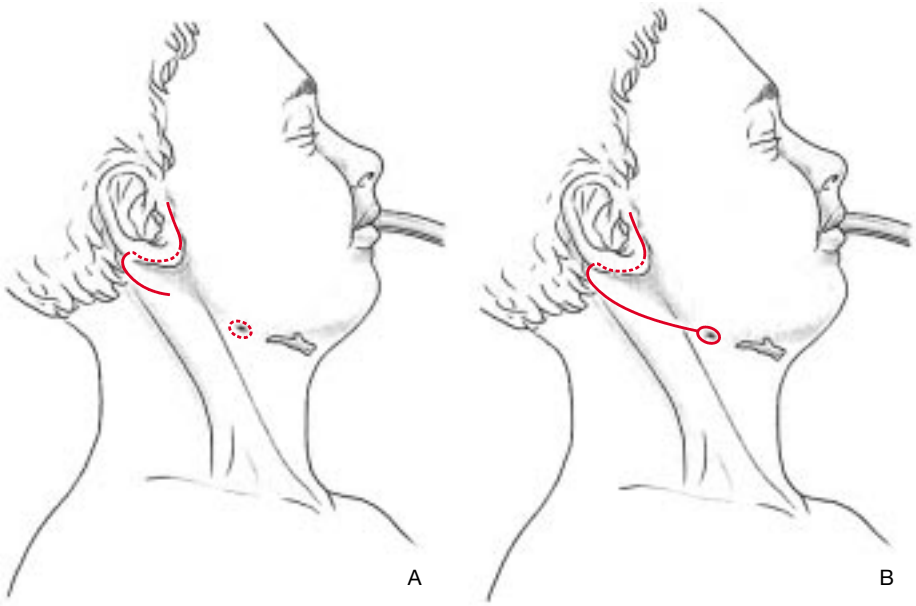


**11** *A. Incisión escalonada.*
*B. Incisión continua.*

auditivo externo. A este nivel las paredes de la fístula son más gruesas y contienen a menudo las inclusiones de cartílago. La exéresis se termina con la resección de la parte cutaneocartilaginosa del piso del conducto auditivo que corresponde al orificio superior de la fístula. El cierre de la incisión se hace en dos planos, sobre un dren aspirativo colocado a distancia del nervio facial. El conducto auditivo externo se tapona. Un vendaje expansible se coloca en su lugar para asegurar el calibrado y para guiar la cicatrización del piso.

## CUIDADOS POSTOPERATORIOS

La antibioticoterapia es sistemática, ya que estas fístulas están generalmente infectadas. El humedecimiento del vendaje del conducto se practica dos veces por día con un antibiótico o un antiséptico diluido. El vendaje se cambia cada 2 días hasta la cicatrización completa del conducto auditivo. El drenaje aspirativo se retira al cabo de 48 horas. La ablación de los hilos no reabsorbibles se hace al término de la primera semana.

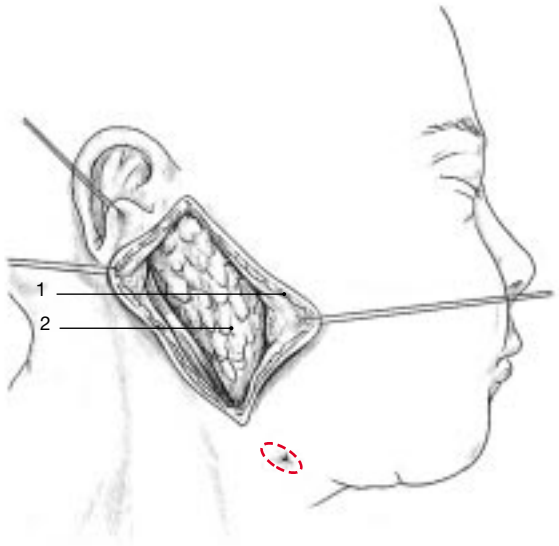


**12** *1. Colgajo cutáneo;*
*2. Cara superficial de la parótida.*

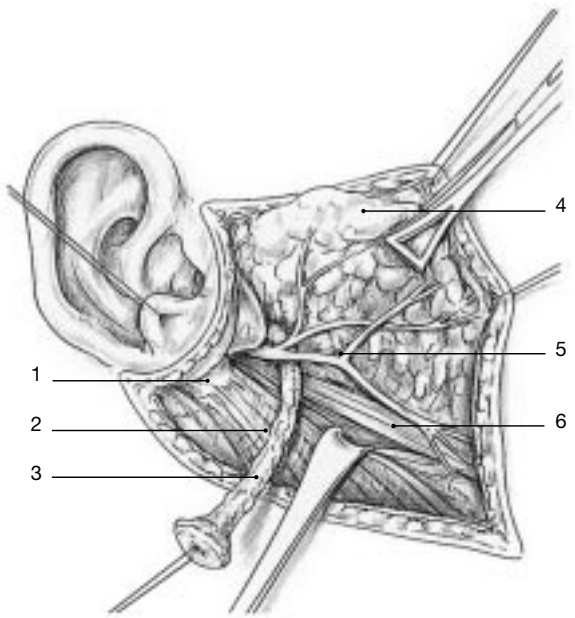


**13** *1. Punta de la mastoides con inserciones musculares; 2. Músculo esternocleidomastoideo reclinado; 3. Trayecto fistuloso; 4. Lóbulo superficial de la parótida; 5. Nervio facial; 6. Vientre posterior del digástrico.*

### COMPLICACIONES POSTOPERATORIAS

El principal riesgo es el de la parálisis facial. Una paresia transitoria puede aparecer. Es la consecuencia del traumatismo quirúrgico y desaparecerá si no ha habido daño serio del nervio facial. La cicatrización viciosa del piso del conducto auditivo externo puede llevar a una estenosis. Se la puede evitar con un buen calibrado del conducto por taponamiento o con vendajes expansibles durante todo el período de cicatrización.

### CASO PARTICULAR - FISTULIZACIONES SECUNDARIAS

El aspecto clínico de las fístulas auriculobranquiales no siempre es clásico. Cuando la fístula no está completa y el orificio inferior está ausente, el descubrimiento se hace cuando aparece una complicación infecciosa. El aspecto es el de una tumefacción parotídea dolorosa, que evoluciona hacia la abscedación y la fistulización espontánea que no tiene nada en común con la fístula congénita. Esta fístula cutánea secundaria se sitúa generalmente más abajo, en el exterior del triángulo de Poncet. Si el paciente ha sufrido actos quirúrgicos incompletos, la fístula secundaria se sitúa a nivel de la cicatriz. La fibrosis y las adherencias inflamatorias dificultan la disección. El tratamiento quirúrgico inicial debe estar completo para evitar las reintervenciones en esta región peligrosa. En caso de fistulización secundaria, una exposición amplia y una parotidectomía superficial son necesarias.

## Quistes y fístulas infrahioideos

### QUISTES Y FÍSTULAS DEL SENO CERVICAL

#### ■ *Reseña embriológica y anatómica* (*figs. 14, 15*)

Durante el desarrollo de los arcos branquiales, el segundo arco sufre una expansión mayor hacia abajo alcanzando el sexto arco branquial. Así se crea una cavidad, el seno cervical, en la cual se juntan los segundo, tercero y cuarto surcos ectobranquiales. El seno cervical se llena normalmente durante el desarrollo. Resultantes de la reabsorción incompleta de esta cavidad, los quistes y fístulas del seno cervical se presentan bajo dos formas principales.

— Las fístulas que pueden ser de varios tipos según la extensión del defecto de reabsorción a lo largo del trayecto de la segunda hendidura. Las fístulas cutáneas externas se recubren de un epitelio malpighiano puesto que son de origen ectoblástico. Pueden ser ciegas o estar en comunicación con un quiste. La fistulización interna a la altura de la región amigdalina es posible, más o menos completa, puede comunicarse con un quiste (revestido de epitelio glandular) o realizar una fístula completa poniendo en comunicación la mucosa y la piel [7].

El trayecto de estas fístulas completas segundo surco-segunda bolsa pasa entre las estructuras de los segundo y tercer arcos; es decir entre las carótidas interna y externa, por encima del XII y del IX, por debajo del ligamento estilohioideo para alcanzar la región de la amígdala palatina cerca de la fosa de Rosenmüller.

— Se aísla el quiste cuando el defecto de reabsorción se produce sobre una parte del trayecto sin comunicación cutánea ni faríngea [7]. Un epitelio malpighiano bordea la pared del quiste si su origen es ectoblástico y un epitelio respiratorio en caso de origen endoblástico [5].

Esta reseña anatómica y embriológica condiciona por lo tanto la técnica quirúrgica. Un buen conocimiento anatómico de los trayectos permite su exéresis completa y limita las recidivas.

El estudio clínico de estas malformaciones es objeto de estudio en el tratado ORL en la Encyclopédie médico-chirurgicale [5].

#### ■ *Exéresis quirúrgica*

Quiste del seno cervical

- *Indicación quirúrgica - estudio prequirúrgico*

La indicación quirúrgica es formal, el riesgo de infección siempre está presente y puede complicar una exéresis posterior [10]. Además, el riesgo de cancerización del quiste ha sido descrito por algunos autores [13].

El estudio prequirúrgico debe eliminar esencialmente otras masas laterocervicales. La más importante que se debe reconocer en el adulto joven es el tumor del corpúsculo carotí-

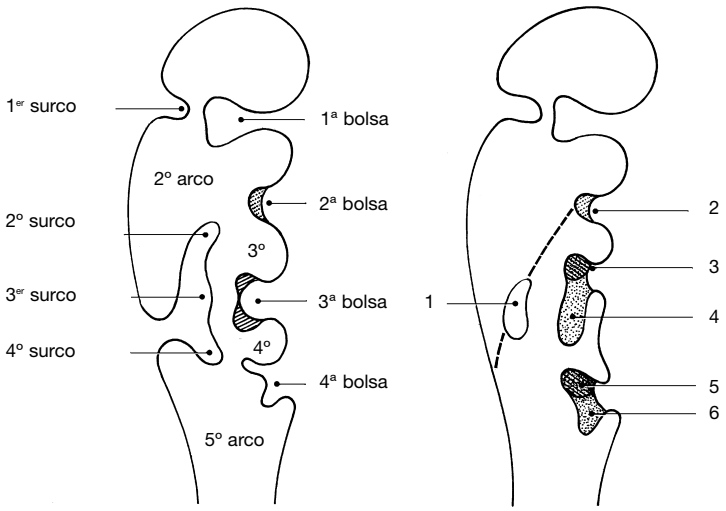


**14** *Desarrollo del seno cervical. En punteado, el trayecto sobre el cual pueden situarse los quistes del seno cervical.*
*1. Seno cervical; 2. Amígdala palatina; 3. Paratiroides inferior; 4. Timo; 5. Paratiroides superior; 6. Cuerpo ultimobranquial.*

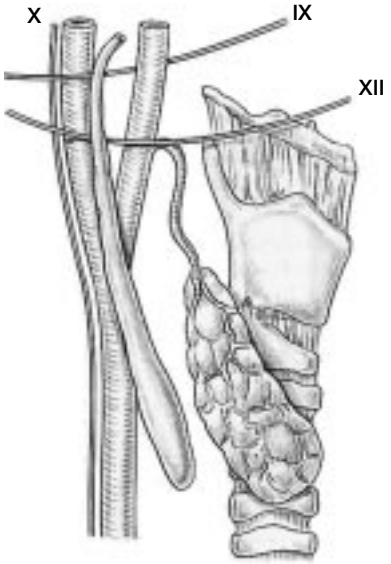


**15** *Trayecto de una fístula de la segunda hendidura branquial.*

deo, el diagnóstico por imágenes adaptado es la tomografía computadorizada con inyección.

- *Intervención (fig. 16)*

La intervención se realiza bajo anestesia general por intubación. El paciente está en decúbito dorsal, cabeza girada hacia el lado opuesto al quiste. La piel se unta y los campos operatorios se instalan como para un vaciamiento ganglionar cervical. La instrumentación de cirugía cervical no presenta ninguna particularidad.

La incisión cutánea se hace sobre el borde anterior del esternocleidomastoideo. La vena yugular externa y la rama auricular del plexo cervical superficial se reclinan y luego se abre la vaina del esternocleidomastoideo. La disección del quiste se hace en contacto con la cápsula, a veces el plano de disección no es fácil de encontrar. Para disecar la cara profunda del quiste, los diferentes tipos anatómicos se deben conocer. El quiste de tipo I según la clasificación de Bailey [1, 12] es el más superficial, situado justo por debajo de la aponeurosis cervical superficial por delante del esternocleidomastoideo. El más frecuente es el quiste de tipo II situado bajo la aponeurosis cervical media por delante y por fuera de los grandes vasos a los que puede adherirse (vena yugular interna). En este caso el cirujano tendrá que reconocer la vena yugular interna y el tronco de Farabeuf, el nervio espinal por detrás, las venas linguales y el XII hacia arriba. La disección se hace siempre con la punta de las tijeras en contacto con el quiste, teniendo siempre presente la posibilidad de una prolongación fistulosa.

El quiste también puede extenderse hacia la faringe entre las dos carótidas (tipo III de la clasificación de Bailey) a veces con una prolongación interna o superior hacia la base del cráneo. Los quistes de tipo IV, excepcionales, se sitúan entre la pared faríngea hacia adentro y el eje vascular hacia afuera. Se los puede tomar por un flemón amigdalino si se sobreinfectan.

La pieza quirúrgica se envía a anatomía patológica. Después de verificar la hemostasia, la aponeurosis cervical superficial se cierra sobre un dren aspirativo que se retira al cabo de 48 horas. El cierre cutáneo se hace en dos planos, una sutura continua intradérmica o puntos separados sobre la piel según

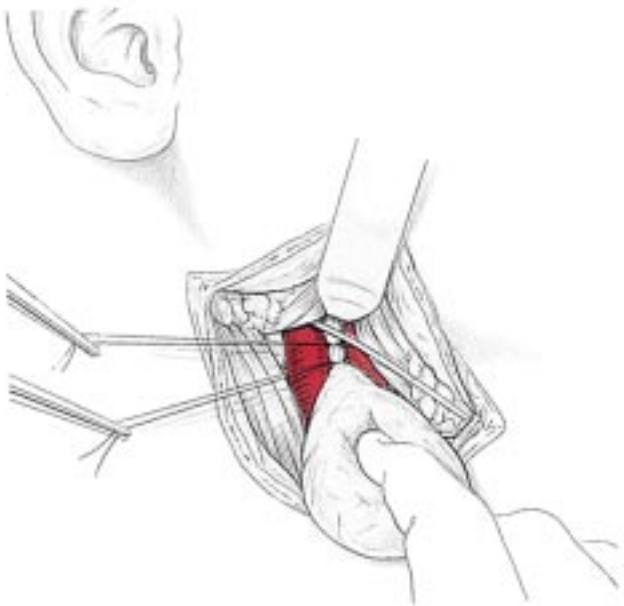

**16** *Disección del polo superior de un quiste del seno cervical. Una prolongación fistulosa superior es localizada, disecada y ligada.*

los hábitos. La antibioticoprofilaxis realizada en la inducción se continúa 8 días en caso de antecedentes infecciosos.

## Fístula de la segunda hendidura

- *Indicación quirúrgica - estudio prequirúrgico*

La indicación quirúrgica es formal, sólo el tratamiento quirúrgico permite la exéresis en una sola operación del trayecto fistuloso y cualquier sobreinfección aumenta el riesgo de recidiva. No obstante, mientras la fístula sea asintomática se puede esperar la edad de 1 año para operar.

La fistulografía puede visualizar el trayecto y apreciar su extensión cuando éste no ha sido demasiado modificado por

episodios infecciosos. Sin embargo, la ausencia de opacificación no evita investigar un trayecto fistuloso ascendente [11].

La constatación de una fístula de la segunda hendidura, sobre todo si es bilateral requiere la búsqueda de un síndrome branquiootorrenal por ecografía renal [8].

• *Intervención (figs. 17, 18, 19 y 20)*

La colocación, la instrumentación y la preparación del paciente son idénticas a las de la exéresis de un quiste del seno cervical.

La intervención se realiza bajo anestesia general con intubación ya que no es posible apreciar a priori la extensión del trayecto fistuloso [10].

Las incisiones cutáneas siguen el procedimiento de las incisiones escalonadas. Primero se realiza la incisión baja, romboidal de gran eje horizontal, circunscribe el orificio fistuloso. En primer lugar se realiza una inicisión del borde inferior, atravesando el plano del platisma; la incisión del borde superior será más prudente. Una vez atravesada la dermis, el bisturí o las tijeras siguen tangencialmente el trayecto de la fístula que puede permanecer algunos milímetros bajo la dermis antes de hundirse bajo el platisma. Se puede reconocer el trayecto fistuloso cateterizando con una crin de Florencia o mediante una coloración con azul de metileno. Una pinza de Halsted toma la fístula, se continúa la disección en contacto con el trayecto fistuloso y se detiene rápidamente en caso de fístula ciega externa. Si la fístula se sigue hacia arriba, una segunda incisión es necesaria para seguir su trayecto. Tiene por objetivo descubrir la región de la bifurcación carotídea y se realiza horizontalmente a la altura del asta mayor del hueso hioides. Se crea un túnel entre las dos incisiones y luego se desliza una pinza de arriba abajo para buscar el extremo de la fístula y traccionarla hacia la segunda incisión. La disección, lo más cerca posible del trayecto para evitar una herida vasculonerviosa, puede seguirse hacia arriba. La fístula pasa por la bifurcación carotídea y luego por debajo del vientre posterior del digástrico (que a veces es atravesado por la fístula) [12] y por encima del nervio hipogloso mayor. Por encima del glosofaríngeo, la fístula se toma entre dos pinzas, se secciona y luego se liga.

Este trayecto señala una fístula de la segunda hendidura branquial. A veces es sólo en este momento en que se descubre el trayecto de una fístula de la tercera bolsa endobranquial.

La ruptura de la fístula en su parte alta habitualmente no tiene consecuencias, la fístula residual drena la orofaringe. Las incisiones se cierran en dos planos sobre un drenaje aspirativo.

Se continúa con la antibioticoprofilaxis 1 semana si hay antecedentes de infección. Finalmente, no es útil efectuar una amigdalectomía [11].

### Caso particular

Los quistes y fístulas ya infectados u operados tienen un riesgo de recidiva superior. Un estudio retrospectivo de la *Mayo clinic* en 283 casos encuentra 3 % de recidivas sin infección u operación anteriores, 14 % cuando existen antecedentes infecciosos y 21 % en los quistes y fístulas ya operados [9]. Para disminuir la frecuencia de las recidivas de estos quistes infectados u operados, algunos han propuesto realizar la exéresis mediante un vaciamiento ganglionar cervical funcional [4]. No encuentran ni recidivas, ni complicaciones en una serie de 6 pacientes seguidos por lo menos 17 meses.

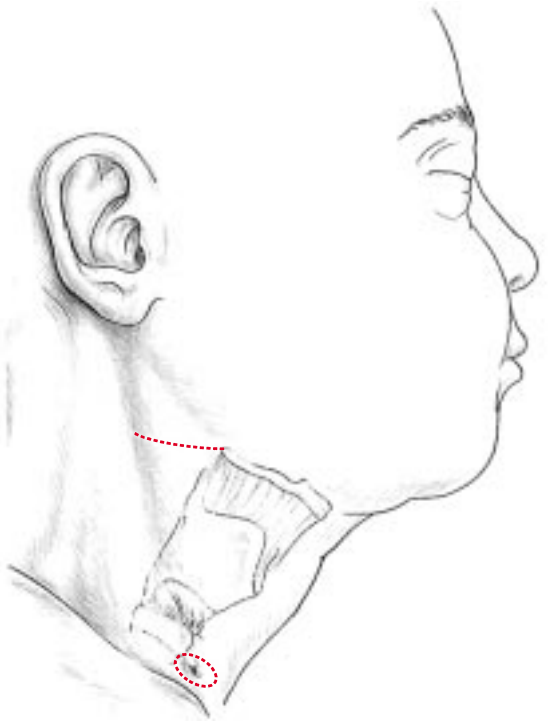

**17** *Incisiones escalonadas para una fístula de la segunda hendidura branquial.*

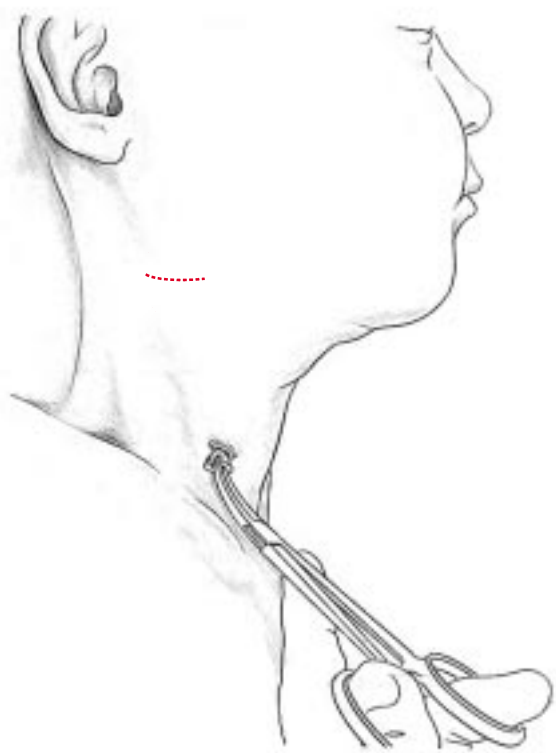

**18** *El orificio fistuloso está circunscrito por la incisión baja.*

## QUISTES Y FÍSTULAS DE LAS TERCERA Y CUARTA BOLSAS ENDOBRANQUIALES

### ■ *Reseña embriológica y anatómica*

Estos quistes y fístulas tienen en común un orificio a nivel del seno piriforme.

La tercera bolsa endobranquial es el origen, en su parte ventral, del esbozo tímico mientras que la parte dorsal forma la paratiroides inferior. Las fístulas de la tercera bolsa se deberían a la persistencia del canal timofaríngeo. Los quistes se localizan muy a menudo en contacto con el lóbulo tiroideo, hacia afuera o ligeramente por debajo de la bifurcación caro-

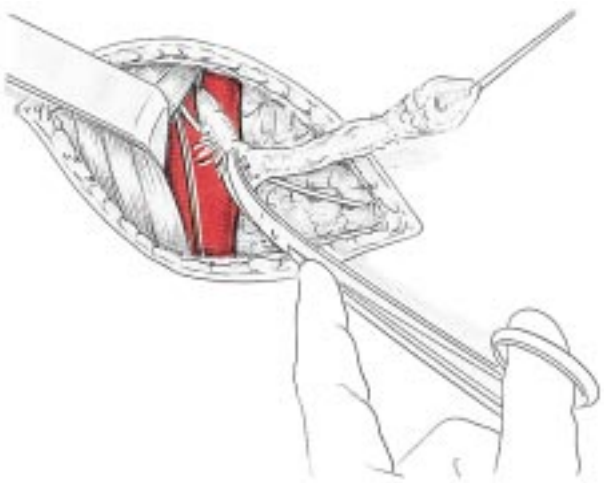

**19** *La disección de la fístula se continúa mediante la incisión alta entre las dos carótidas.*

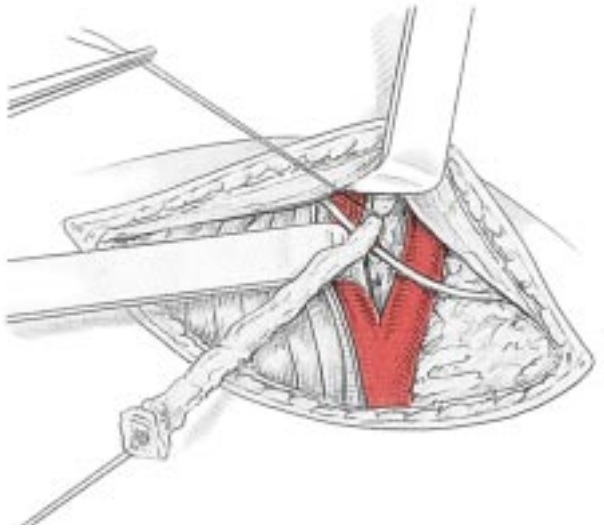

**20** *Ligadura alta de la fístula.*

tídea. El trayecto interno pasa por detrás de la carótida interna, bajo el IX pero por encima del XII y del nervio laríngeo superior para penetrar en la faringe en la parte alta del seno piriforme.

La cuarta bolsa endobranquial origina en su parte dorsal la paratiroides superior. No se sabe exactamente lo que sucede con la parte ventral de la cuarta bolsa. Esta parte no paratiroidea de la cuarta bolsa, o cuerpo ultimobranquial, se fusionaría con el primordio dorsal del lóbulo tiroideo homolateral [5] para dar origen a las células C de la glándula tiroides [16]. Las fístulas de la cuarta bolsa se asocian con la persistencia del conducto faringobranquial IV que une, entre la cuarta y la séptima semana de vida embrionaria, la paratiroides superior y el cuerpo ultimobranquial a la faringe. El cuerpo ultimobranquial se encuentra predominantemente a la izquierda lo que puede explicar la clara predominancia izquierda de las fístulas de la cuarta bolsa y de los carcinomas medulares de la tiroides [6]. El trayecto nace al fondo del seno piriforme, pasa a través del músculo constrictor inferior de la faringe, por detrás o a través del cartílago tiroides para llegar al contacto con el lóbulo tiroideo homolateral por debajo del nervio laríngeo superior pero siempre hacia afuera y por encima del nervio recurrente [17].

## ■ *Exéresis quirúrgica*

### Indicación quirúrgica - estudio prequirúrgico

El diagnóstico de fístula de la tercera o cuarta bolsa debe considerarse ante un cuadro de tiroiditis supurada, de absceso cervical bajo o de fistulización cutánea secundaria. Excepcionalmente, estas malformaciones pueden revelarse en período neonatal por un cuadro de compresión de las vías aerodigestivas. La radiografía cervical puede encontrar una imagen hidroaérea [6].

En todos los casos, es la endoscopia, que muestra el orificio fistuloso a la altura del seno piriforme que hace el diagnóstico. La ecografía, la gammagrafía e incluso la tomografía computadorizada excluyen una patología tiroidea tumoral.

La indicación quirúrgica de estas malformaciones es formal. Una antibioticoterapia parenteral se administrará previamente en caso de infección, adaptada a las muestras bacte-

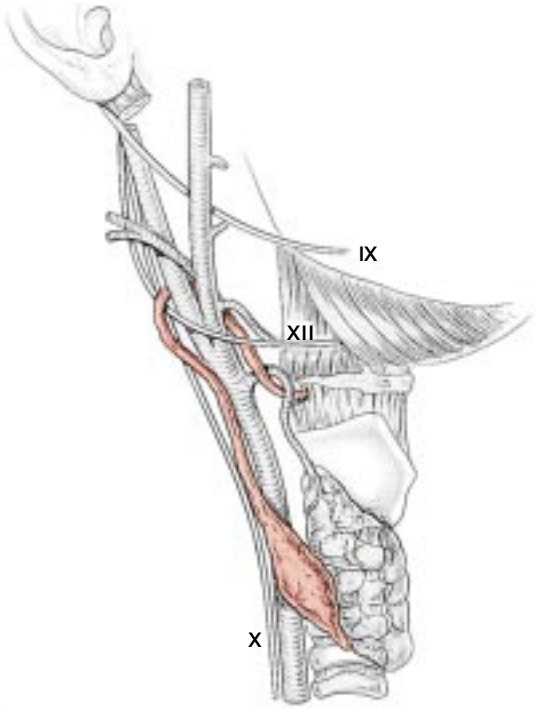


**21** *Trayecto de una fístula de la tercera bolsa endobranquial.*

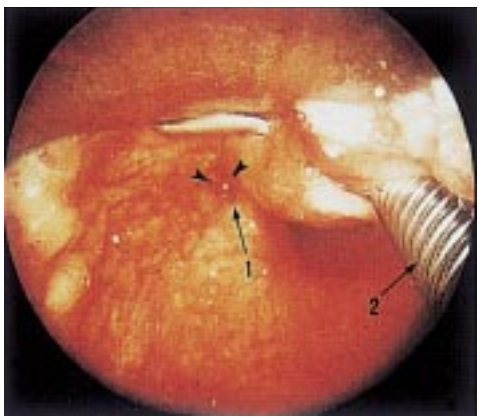


**22** *Fístula de la cuarta bolsa branquial (foto P. Bedbeder).*
*1. Orificio de la fístula en el fondo del seno piriforme izquierdo; 2. Sonda de intubación en la laringe.*

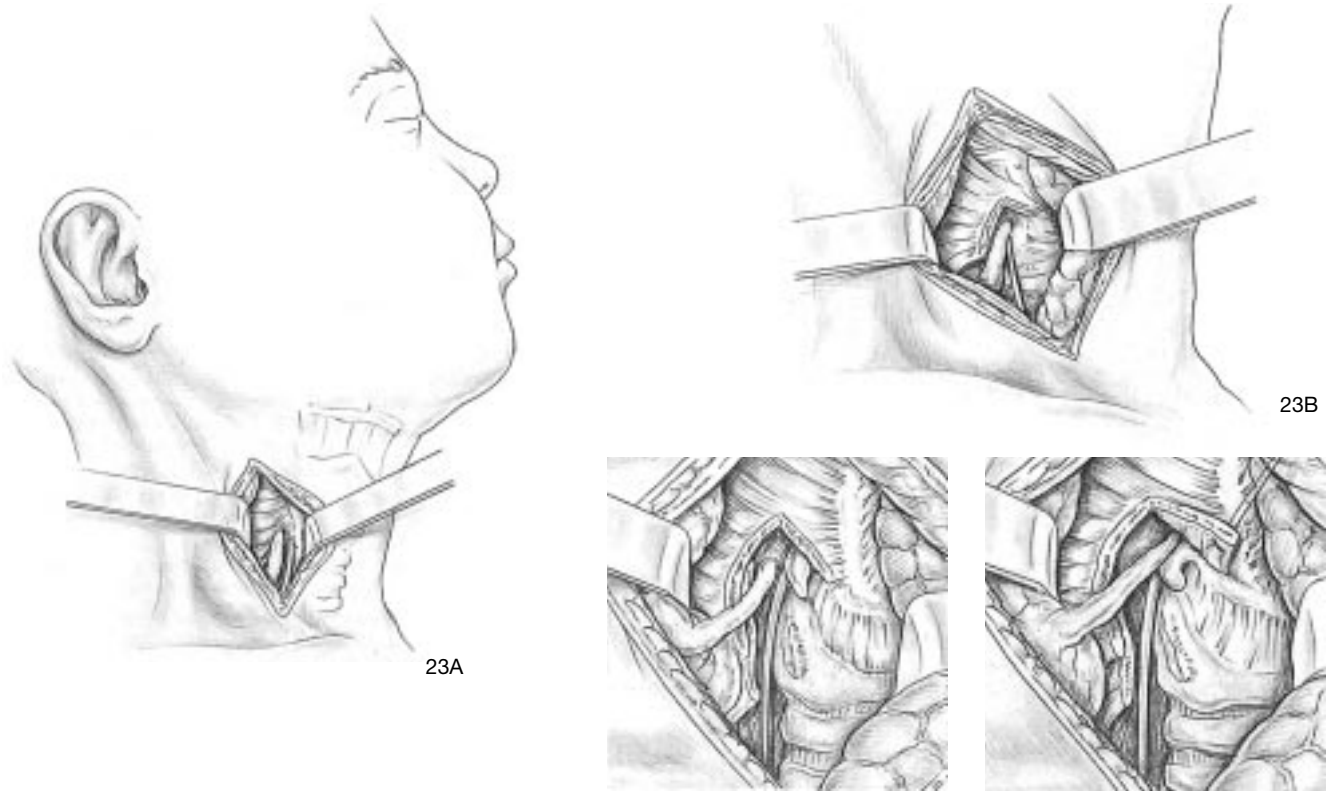


**23 A, B, 24, 25** *El nervio recurrente se diseca hasta su penetración en la laringe.*
*El trayecto fistuloso es seguido hasta su penetración a través del músculo constrictor inferior.*

riológicas obtenidas por punción. La incisión de un absceso, a minima y al punto declive, a veces puede ser necesaria.

## Intervención

• *Fístula de la tercera bolsa (fig. 21)*

La colocación y la preparación del paciente no presenta ninguna particularidad. La incisión debe circunscribir una fístula cutánea secundaria así como las cicatrices de las intervenciones anteriores. Luego se sigue el trayecto fistuloso por detrás del eje carotídeo, por encima del nervio laríngeo superior y del hipogloso mayor, por debajo del IX. Se lo sigue a través de la membrana tirohioidea hasta la pared externa del seno piriforme en su parte alta.

• *Fístula de la cuarta bolsa (figs. 22, 23, 24 y 25)*

La intervención consiste en practicar la exéresis en un bloque de los tejidos cicatriciales y de la bolsa abscedada. La endoscopia permite, en peroperatorio, reconocer la fístula y cateterizar con una sonda de pequeño calibre. La incisión va a circunscribir las incisiones anteriores y el orificio cutáneo si existe. Se la practica en la mitad del cartílago tiroides y luego la disección se continúa de abajo arriba hacia el lóbulo tiroideo después de haber reclinado hacia afuera el esternocleidomastoideo y el eje yugulocarotídeo. Estos tejidos cicatriciales son más o menos adherentes a la glándula tiroides lo que puede necesitar su exéresis después de la localización recurrencial [14] (loboistmectomía o resección del polo superior). De todas maneras, el nervio recurrente se diseca hasta su penetración en la laringe. El trayecto fistuloso penetra seguidamente en el constrictor inferior de la faringe en el borde posterior del ala tiroidea. Para seguirlo, el constrictor se secciona a lo largo del borde posterior del ala tiroidea sobre 1,5 cm de altura. Así se abre el acceso al seno piriforme y al cuadrante posteroinferior del cartílago tiroides. Luego, la penetración faríngea del trayecto puede hacerse según dos métodos [14]:

— ya sea retrocartilaginoso *(fig. 24)*, rodeando por detrás el pequeño cuerno del cartílago tiroides; el pericondrio se raspa sobre la cara interna del ala tiroidea y la mucosa del seno piriforme se abre exponiendo el orificio fistuloso interno;

— o bien transcartilaginoso *(fig. 25)* por encima del pequeño cuerno del cartílago tiroides; en este caso la exéresis del cuadrante posteroinferior del cartílago tiroides es necesaria.

En las dos eventualidades, el orificio fistuloso se extrae en bloque con el conjunto de los tejidos cicatriciales. La mucosa del seno piriforme se cierra entonces con un punto en X mediante hilo reabsorbible y se reinserta el constrictor inferior. La incisión cutánea se cierra en dos planos sobre un drenaje aspirativo.

A veces, el trayecto no puede seguirse dentro del tejido cicatricial. La parte proximal del trayecto fistuloso debe buscarse al ras del seno piriforme después de la sección del constrictor y de la abertura de la mucosa hipofaríngea. Sólo falta resecar el orificio y realizar la exéresis completa del trayecto.

La complicación postoperatoria más frecuente es la parálisis recurrencial. Se manifiesta en el recién nacido por un estridor generalmente sin disnea. En el adulto se manifiesta por una disfonía.

### QUISTES Y FÍSTULAS SUPRACLAVICULARES

Se vinculan a la persistencia de tejido salival ectópico en el seno cervical. La fístula se marca por un orificio puntiforme por encima de la articulación esternoclavicular que a veces deja fluir un líquido claro. La exéresis puede efectuarse bajo

anestesia local en el adulto o bajo anestesia general en el niño. Comienza por la incisión del contorno de la fístula que se continúa al contacto. Ésta es generalmente muy corta. Cuando el despegamiento es mínimo, un simple vendaje compresivo es suficiente. Una antibioticoprofilaxis debe prescribirse si hay antecedentes de infección.

### QUISTES TÍMICOS

Pueden explicarse por un defecto de reabsorción a lo largo del trayecto del conducto timofaríngeo. Se traducen por una masa redonda, firme, haciendo prominencia en el hueco supraclavicular, generalmente a la izquierda.

La ecografía muestra las relaciones con el timo y el lugar de la glándula tiroides.

La operación puede practicarse por vía cervical. La masa se prolonga en el mediastino anterosuperior y se adhiere al eje carotídeo y yugular así como al tronco arterial braquiocefálico. La prudencia se impone, así como la colaboración de un cirujano torácico [5]. Antes de la edad de 5 años, el examen anatomopatológico extemporáneo afirma la naturaleza tímica de la masa y evita la ablación total de un timo en posición completamente cervical, cuyas consecuencias sobre la inmunidad serían muy graves [21]. Después de 5 años, la ablación total de la ectopia tímica está justificada.

*Cualquier referencia a este artículo debe incluir la mención del artículo original: Peynègre R, Rugina MD et Ducroz V. Chirurgie des kystes et fistules du cou. Encycl Méd Chir (Editions Scientifiques et Médicales Elsevier SAS, Paris, tous droits réservés), Techniques chirurgicales - Tête et cou, 46-480, 1995, 12 p.*

## Bibliografía


[1] **BAILEY H.** The clinical aspects of branchial cysts. Br J Surg **1923** ; 3 : 19

[2] **BESSEDE JP, CHASSAGNAC F, GUIBBAL JL, HUTH J, SAUVAGE JP.** Le point sur le traitement chirurgical des kystes du tractus thyréoglosse. J Fr Otorhinolaryngol **1991** ; 40 : 3-6

[3] **BHAGAVAN BS, RAO DR, WEINBERG T.** Carcinoma of the thyroglossal duct cyst : case reports and review of the literature. Surgery **1970** ; 67 : 281-292

[4] **BLACKWELL KE, CALCATERRA TC.** Functionnal neck dissection for treatment of recurrent branchial remnants. Arch Otolaryngol Head Neck Surg **1994** ; 120 : 417-421

[5] **CONTENCIN P.** Fistules et kystes congénitaux du cou. **Encycl Med Chir** (Paris, France). Oto-rhino-laryngologie. 20-860-A-10. **1994** ; 7 p

[6] **CONTENCIN P, GROSSKOPF-AUMONT C, GILAIN L, NARCY P.** Pseudothyroïdites et abcès cervicaux récidivants. Rôle de la quatrième poche branchiale. A propos de 16 observations. Arch Fr Pediatr **1990** ; 47 : 181-184

[7] **COTIN G, GARABEDIAN N, LEPERCHEY F, BODARD M, MENARD M.** Kystes et fistules cervicaux d'origine branchiale. Etude embryologique, clinique et thérapeutique. Ann Pediatr **1984** ; 31 : 953-958

[8] **DARSONVAL V.** Anomalies latérales du cou. In : Narcy P, Ployet MJ, Andrieu-Guitrancourt J, Desnos J eds. ORL pédiatrique. Pathologie cervico-maxillo-faciale. Doin. Paris. **1992** ; pp 354-359

[9] **DEANE SA, TELANDER RL.** Surgery for thyroglossal duct and branchial cleft anomalies. Am J Surg **1978** ; 136 : 348-353

[10] **FRANCOIS M.** In : Kystes et fistules cervicofaciaux chez l'enfant. Arnette. Paris. **1994** ; 16 : 19-21

[11] **GARABEDIAN EN.** Kystes et fistules cervicofaciaux congénitaux. Vigot. Paris. **1989** ; pp 20-22

[12] **GUERRIER Y.** Traité de technique chirurgicale cervicofaciale (Tome 4). Masson. Paris. **1988** ; pp 285-320

[13] **MAC CARTHY SA, TURNBULL FM.** The controversy of branchiogenic carcinoma. Arch Otolaryngol **1981** ; 107 : 570-572

[14] **MANAC HY, MORISSEAU MANAC'H P, PERRIN A, ABOUCAYA JP, ROULLEAU P.** Le fond du sinus piriforme dans le traitement chirurgical des fistules de la quatrième poche endobranchiale. A propos de 8 cas. Ann Otolaryngol Chir Cervicofac **1988** ; 105 : 391-396

[15] **MONTINET B, SIBEONI L, DELLANDREA M et coll.** Fistule mentosternale. A propos d'un cas. J Fr Otorhinolaryngol **1992** ; 41 : 139-144

[16] **MYER CM.** Congenital neck masses. In : Paparella MM, Shumrick DA, gluckmann JL, Meyerhoff W eds. Otolaryngology (3rd ed). WB Saunders. Philadelphia. **1991** ; pp 2535-2544

[17] **PECH A, CANNONI M, GITENNET P, PALLERI JC.** Kystes et fistules du cou. Cah Otorhinolaryngol **1976** ; 11 : 663-693

[18] **PECH A, MILIANI P, COLONNA D'ISTRIA J, BORROT Y.** Les problèmes chirurgicaux des fistules auriculo-branchiales. Ann Chir Plast **1969** ; 14 ; 330-334

[19] **PINCZOWER E, CROCKETT DM, ATKINSON JB, KUN S.** Preoperative thyroid scanning in presumed thyroglossal duct cysts. Arch Otolaryngol Head Neck Surg **1992** ; 118 : 985-988

[20] **PONCET E.** Kystes et fistules de la première fente branchiale. Gaz Med France 1967 **1974** ; 439-448

[21] **ROMANET Ph, MORIZOT B, BOUILLY G, GABRIELLE F.** Tumeur cervicale à croissance rapide : kyste thymique. J Fr Otorhinolaryngol **1991** ; 40 ; 51-53

[22] **SISTRUNK WE.** The surgical treatment of cysts of the thyroglossal tract. Ann Surg **1920** ; 71 : 121-122

[23] **TODD NW.** Common congenital anomalies of the neck. Embryology and surgical anatomy. Surg Clin North Am **1993** ; 73 : 599-610

[24] **WORK WP.** Newer concepts of first branchial cleft defects. Laryngoscope **1972** ; 82 : 1581